

Mémoire

# Traitement de 22 cas de tendinites du coude, rebelles aux traitements classiques, par injection de plasma riche en plaquettes (PRP)

## *Twenty-two elbows tendinites treated with platelets rich plasma after failure with the usual treatment*

J. Le Coz

94, rue de l'Amiral-Mouchez, 75014 Paris, France

Disponible sur Internet le 8 juin 2011

---

### Résumé

Cette étude qui s'est déroulée sur 22 mois consistait à traiter des épicondylites et des tendinopathies tricipitales rebelles (22 coudes) évoluant en moyenne depuis plus de sept mois et ayant échoué à, au moins, deux traitements classiques. Plus de la moitié avait subi des infiltrations de corticoïdes ou présentait une contre-indication (tendinopathie tricipitale) et plusieurs d'entre eux s'étaient vus proposer une intervention chirurgicale. Dans cette étude, la cotation moyenne sur l'échelle visuelle de la douleur dans la vie courante était supérieure à 5,50. Environ la moitié des patients ont obtenu un « Bon » ou « Très Bon » résultat dès la première séance. Dans neuf cas, il a fallu faire une seconde séance et dans trois cas, une troisième, pour obtenir un bilan global de 86 % de « Bons » et « Très Bons » résultats. Un recul de neuf mois minimum et de 22 mois maximum n'a pas montré de rechute mais, au contraire, une potentialisation des résultats : trois patients cotés « Bon » sont passés dans la cotation « Très Bon ». © 2011 Elsevier Masson SAS. Tous droits réservés.

*Mots clés* : Tendinopathie ; Coude ; Plaquettes ; PRP

### Abstract

This 22 months study focussed on the treatment of epicondylitis and chronic tricipital tendinitis using platelets rich plasma injections. These 22 elbows had worsened for 7 months and had failed to improve after at least two standard treatments. Over half were treated with corticoid infiltrations or presented contraindication (tricipital tendinitis) and for some, surgery was suggested. In this study, the average measurement of pain, as visually observed in "every day life", was above 5.50. Approximately half of the patients received a "good" or "very good" result after the first treatment. For nine of the patients, a second treatment was needed and for three, a third one. The overall outcome showed 86% "good" and "very good" results. Follow-up examination after 9 months for the latest treatments and 22 months for the earliest ones showed no evidence of relapse, but instead continued improvement.

© 2011 Elsevier Masson SAS. All rights reserved.

*Keywords*: Platelets; Tendinitis; Elbow; Mesotherapy; Epicondylitis; Triceps; Plasma injections

## 1. Introduction

Les tendinites du coude sont des lésions fréquentes en micro-traumatologie sportive.

De nombreux traitements sont proposés (AINS, kinésithérapie, ondes de choc, etc.) ; la mésothérapie en fait partie [1].

Tous les auteurs s'accordent sur l'effet bénéfique à court terme de l'infiltration de dérivés corticoïdes, mais il existe

un pourcentage important de rechute, environ 30 % après j90 [2]. Malgré ces différentes techniques proposées, nous sommes confrontés à un certain nombre d'échecs.

Nous nous proposons d'évaluer une nouvelle thérapie consistant en des injections de plasma riche en plaquettes (PRP).

Le PRP est utilisé depuis de très nombreuses années dans de multiples applications. Les premières indications ont été découvertes en chirurgie maxillofaciale, puis dans le traitement des plaies chirurgicales ou chroniques. Depuis quelques années, l'utilisation du PRP dans le traitement des pathologies tendineuses est en plein essor.

---

Adresse e-mail : [docteur-le-coz@wanadoo.fr](mailto:docteur-le-coz@wanadoo.fr)

L'action biologique du PRP pour stimuler la régénération tissulaire se décline en quatre étapes :

- sous l'action de la thrombine, le fibrinogène contenu dans le plasma polymérise en une mèche de fibrine contenant, en son sein, des plaquettes et des leucocytes formant ainsi une matrice de croissance *in vivo* ;
- les plaquettes vont libérer les facteurs de croissance afin de recruter sur le site les cellules souches endogènes ;
- une fois que les cellules ont colonisé la matrice, les facteurs de croissance vont induire la prolifération des cellules par mitose ;
- l'étape finale consiste à induire la différenciation dans le type cellulaire correspondant au site d'injection et la synthèse de la nouvelle matrice extracellulaire.

Les plaquettes libèrent de très nombreux facteurs de croissance dans leur ratio biologique en fonction de l'environnement et des étapes de la régénération. On trouve, notamment, parmi les plus importants et connus le *transforming growth factor-1* (TGF-1), le *platelet-derived growth factor* (PDGF), le *vascular endothelial growth factor* (VEGF), le *epithelial growth factor* (EGF), l'*hépatocyte growth factor* (HGF), et l'*insulin-like growth factor type I* (IGF-I) [3].

Il a été démontré, *in vitro*, que la présence de PRP dans une culture de cellules de tendons augmente significativement la prolifération cellulaire mais également la production de collagène, de HGF et de VEGF par les cellules suggérant ainsi que les administrations de PRP seraient bénéfiques dans les traitements des lésions tendineuses [4–6]. Les mêmes auteurs ont confirmé, sur le modèle animal du mouton, que des administrations de PRP dans le tendon montraient une prolifération cellulaire et une néo-vascularisation.

L'un des précurseurs de l'utilisation du PRP en microtraumatologie, le Dr Mishra (États-Unis), a fait une étude sur 15 cas d'épicondylites injectés par le PRP et a noté :

- 60 % d'amélioration sur échelle visuelle à j60 ;
- 81 % à six mois ;
- 93 % après 25,6 mois [7].

D'autres études ont déjà été réalisées, soit avec du sang complet, soit du PRP sur les tendinites du coude en donnant des résultats encourageants [8–12].

Il est à noter que cette technique a été autorisée en France et publiée au Journal Officiel en 2007. Les injections doivent être réalisées dans le même temps que les prélèvements, ceux-ci ne pouvant être transportés. Les injections sont réalisées immédiatement après prélèvements.

Elle est autorisée chez l'athlète de haut niveau depuis le 1<sup>er</sup> janvier 2010, dans le tendon et le ligament, par l'agence mondiale antidopage. Elle ne l'est pas en intramusculaire.

## 2. Matériel et méthode

### 2.1. Préparation du plasma riche en plaquettes

La préparation du PRP a été réalisée à l'aide du dispositif Regen ACR® Classic (Regen Lab S.A, Suisse). Huit millilitres (mL) de sang sont prélevés par ponction veineuse dans un tube RegenTHT (*Thrombocytes Harvesting Tube*) contenant 0,8 mL de citrate de sodium et un gel thixotropique pour la séparation des composés sanguins (Fig. 1). Le tube est inversé deux à trois fois pour homogénéiser la solution anticoagulante et le sang. Le tube est ensuite placé dans la centrifugeuse et contrebalancé par un tube identique contenant de l'eau. Les tubes sont centrifugés durant neuf minutes à 3100 tours par minute (1500 G). À l'issue de la centrifugation, les hématies sont précipités de manière irréversible dans le culot, en dessous du gel séparateur, tandis que plus de 90 % des plaquettes, lymphocytes et monocytes (données du fabricant) sont retenus à la surface du gel séparateur dans la fraction plasmatique (intérêt du gel séparateur) (environ 4 mL), sa concentration de plaquettes est multipliée environ par 1,8 (Fig. 2).

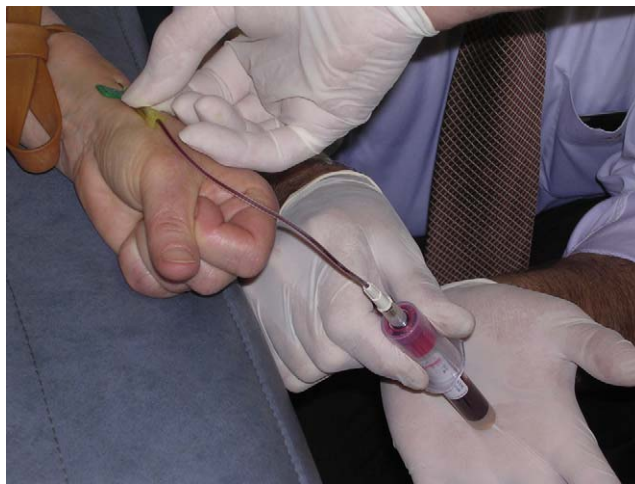

Fig. 1. Prélèvement d'un échantillon sanguin.

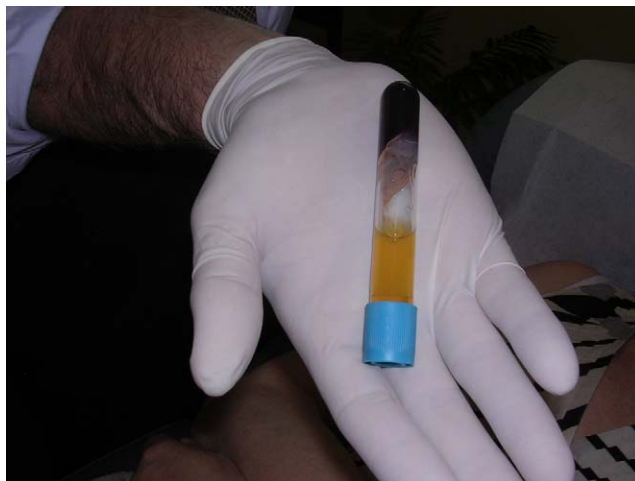

Fig. 2. Échantillon de plasma après centrifugation.

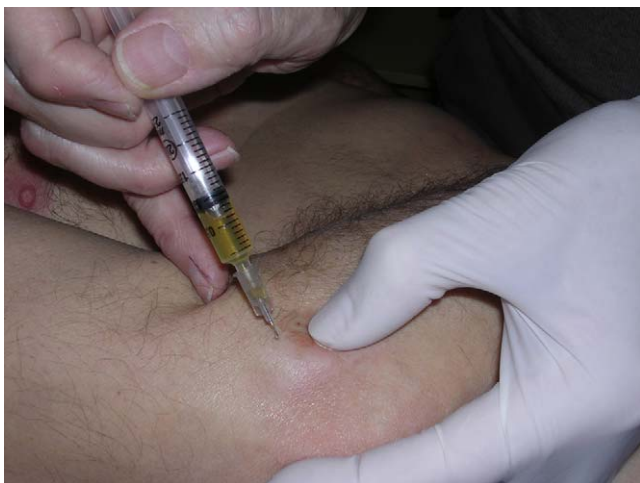

Fig. 3. Injection du plasma en regard de l'épicondyle avec une aiguille de mésothérapie de 6 mm.

Deux millilitres constituent un volume suffisant pour les injections intratendineuses. On réalise donc une étape de concentration avant de suspendre à nouveau les plaquettes dans le plasma afin de diminuer le volume sans perdre de cellules et ainsi obtenir une concentration plus importante. À l'aide de la canule de 80 mm et de la seringue de 5 mL fournies dans le kit, les 2 mL supérieurs de la phase plasmatique, pauvre en plaquettes, sont prélevés et éliminés. On homogénéise le sédiment cellulaire dans le volume plasmatique restant par retournement du tube.

Les 2 mL de PRP ainsi obtenus sont ensuite transférés en circuit fermé du tube dans une seringue de 2 mL utilisée pour réaliser les injections contenant alors environ 3,5 fois plus de plaquettes.

## 2.2. Technique d'injection

Les injections seront faites grâce à une aiguille de mésothérapie de 6 mm de longueur 27 g (Fig. 3).

La technique associe des points par points (PPP) et du nappage.

Huit injections continues en technique PPP, chacune permettant d'injecter 0,2 cc de PRP, puis le 0,4 cc restant en PPP sur les irradiations ou en technique de nappage (mésothérapie).

Les injections ont été faites en intratendineux après repérage manuel.

Aucun n'a subi d'anesthésie locale.

## 3. Durée de l'étude

Cette étude a été menée en cabinet privé et s'est déroulée d'avril 2009 à février 2011, soit une période de 22 mois.

## 4. Critères d'inclusion : population

Notre étude comporte 22 coudes (20 sportifs et deux actifs), classés comme suit :

- compétition : 6 ;
- loisir : 14 ;
- actif : 2 ;
- sédentaire : 0 ;
- moyenne d'âge :  $48 \pm 12,3$  ans.

Étude comportant trois tendinopathies tricipitales et 19 épicondylites.

Il s'agit de tendinopathies évoluant depuis en moyenne : 7,14 mois  $\pm$  5,2 (de trois à 18 mois) et ayant échoué à, au moins, deux traitements classiques.

Nous avons relevé 12 types de traitements prodigués parmi les plus courants.

## 5. Traitements précédents

Infiltrations : 9	AINS per os : 21	Sang complet : 1
Ondes de choc : 3	Mésothérapie : 22	Kiné : 9
Acupuncture : 3	Cryothérapie : 9	Repos : 9
Prolothérapie : 4	Corticoïdes per os : 1	Massages TP : 3

Total des traitements : 94

Patients ayant été infiltrés : 9 (15 infiltrations au total)

Tous les patients ont eu des anti-inflammatoires sauf un (contre-indication digestive).

## 6. Rappel clinique

Le diagnostic est fait sur l'étirement, la palpation et les tests isométriques du triceps ou des épicondyliens.

## 7. Examens paracliniques

Certains patients adressés par des chirurgiens orthopédistes avaient bénéficié d'examens complémentaires :

- échographie : quatre coudes ;
- IRM : cinq coudes.

## 8. Protocole de traitement et d'évaluation

Tous les patients subiront une première série d'injections ; le premier bilan a été effectué entre j25 et j62, en moyenne j38.

L'évaluation s'est faite sur :

- l'examen clinique :
  - épicondylite : tests des radiaux, bras tendu (BT) et bras fléchi (BF),
  - triceps : extension isométrique,
  - les tests isométriques évalués sur une échelle à 5 points : 0 : pas de douleur ; +/- : gêne ; + : douleur ; ++ : douleur intense à la limite de la résistance ; +++ : résistance impossible ;
- le score fonctionnel dans la vie courante et la vie sportive, donné par le patient sur une échelle analogique ;
- la tolérance au traitement.

Douze coudes subiront une deuxième injection entre j22 et j66 pour des résultats insuffisants ; trois coudes auront une troisième injection pour la même raison.

Les bilans de cotation ont été faits à j30 et j60 de la dernière injection.

Nous n'avons autorisé la reprise de l'effort qu'à j21.

### 9. Résultats

Le suivi des patients s'est étalé sur plusieurs mois après leur dernière injection, entre neuf et 20 mois pour le plus ancien. Tous les patients ont été revus ou recontactés en février 2011 pour un bilan à distance :

- 45,4 % ont reçu une injection ;
- 40,9 % ont reçu deux injections ;

- 13,7 % ont reçu trois injections.

La répétition des séances potentialise les résultats.

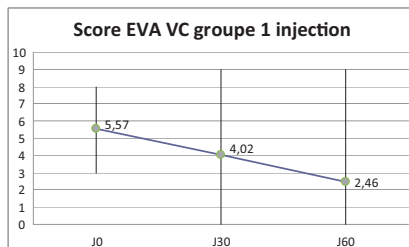
En moyenne les améliorations se sont manifestées aux alentours de j38, qu'il s'agisse de la première ou seconde injection, mais certains ont été améliorés très rapidement dès la première séance.

#### 9.1. Tests isométriques

Le bilan des tests isométriques a montré une amélioration notable au fur et à mesure des séances (Fig. 4–7).

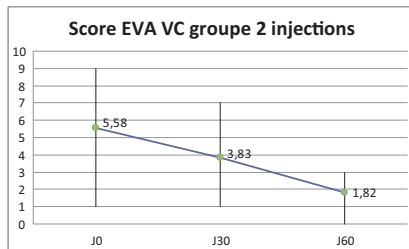
#### 9.2. Échelle visuelle analogique

##### 9.2.1. Diagramme vie courante



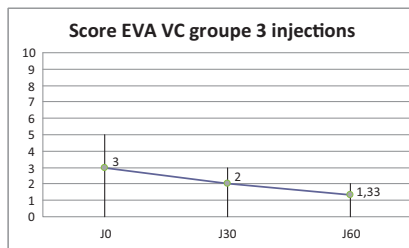
22 coudes à J0 et J30      14 coudes à J60.

Légende	J0	J30	J60
Min	3	0	0
Max	8	9	9
Moyenne	5,57	4,02	2,46



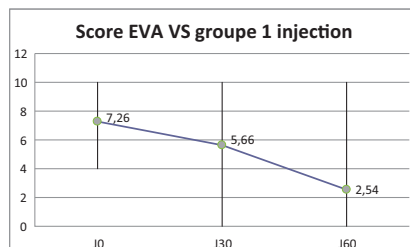
12 patients.

Légende	J0	J30	J60
Min	1	1	0
Max	9	7	3
Moyenne	5,58	3,83	1,82



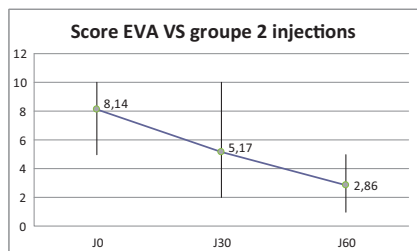
3 patients.

Légende	J0	J30	J60
Min	0	0	0
Max	5	3	2
Moyenne	3	2	1,33333333



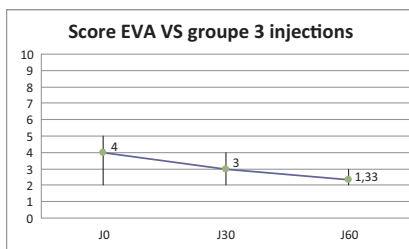
17 patients cotés à J0 (5 NC)  
16 patients cotés à J30  
13 patients cotés à J60

Légende	J0	J30	J60
Min	4	0	0
Max	10	10	10
Moyenne	7,26	5,66	2,68



Sept coudes cotés sur 12 coudes ayant subi deux injections

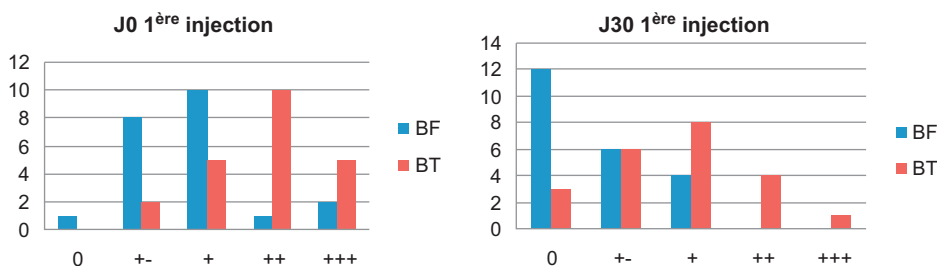
Légende	J0	J30	J60
Min	5	2	1
Max	10	10	5
Moyenne	8,14	5,17	2,86



Légende	J0	J30	J60
Min	2	2	2
Max	5	4	3
Moyenne	4	3	2,33333333

9.2.2. Diagramme vie sportive

Un certain nombre de patients n’ayant pas souhaité reprendre trop rapidement l’activité sportive n’ont pu être cotés.



Le diagramme met en évidence un déplacement des colonnes vers la gauche montrant la diminution des douleurs aux tests isométriques.

Fig. 4. Tableaux comportant les 22 coudes ayant subi une injection. Le diagramme met en évidence un déplacement des colonnes vers la gauche montrant la diminution des douleurs aux tests isométriques.

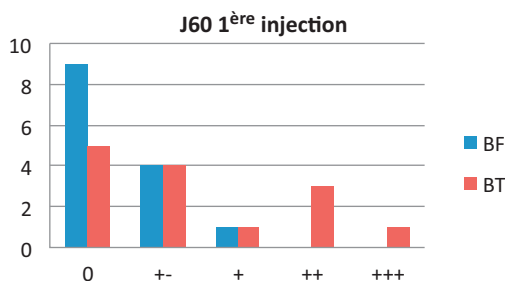


Fig. 5. Dix coudes : une seule injection, quatre coudes testés avant la deuxième injection à j60. D’où 14 patients cotés au lieu de 22 pour j0 et j30.

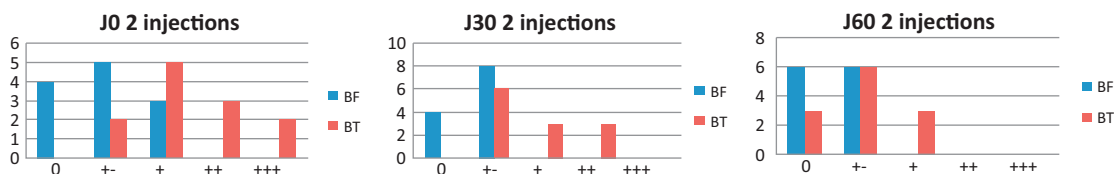


Fig. 6. Les tableaux ci-dessus comportent les 12 coudes ayant subi deux injections.

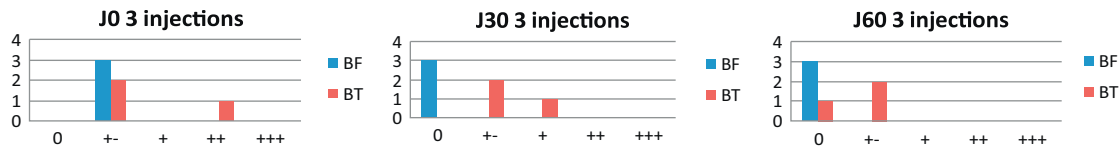


Fig. 7. Les trois tableaux ci-dessus comportent les trois coudes ayant subi trois injections.

## 10. Résultats

La cotation est donnée par le patient selon un ordre proposé comme suit :

- < à 40 % : échec/insuffisant ;
- 40 à 60 % : moyen ;
- 60 à 80 % : bon ;
- 80 à 100 % : très bon.

Nous avons obtenu les résultats suivants :

- analyse des 22 coudes :
  - échecs : 2,
  - insuffisant : 1,
  - moyen : 0,
  - bons : 5,
  - très bons : 14,
  - total B + TB : 86 % ;
- sous-groupe des patients précédemment infiltrés avec un corticoïde (soit neuf patients) :
  - très bons : 4,
  - bons : 3,
  - moyen : 0,
  - insuffisant : 1,
  - échec : 1,
  - soit B + TB : 78 %.

Nous n'avons pas constaté de rechute à distance mais, au contraire, trois patients qui sont cotés « bons » lors de la cotation finale deviendront à distance de « très bons » résultats.

## 11. Effets secondaires

Aucun effet secondaire excepté la douleur lors des injections. Sur 22 patients, 12 n'ont ressenti aucune douleur à l'injection ou à distance de celle-ci.

Parmi les dix patients ayant signalé des douleurs :

- six ont ressenti des douleurs à l'injection ayant duré moins de 30 minutes ;
- deux ont ressenti une gêne pendant au moins 48 heures ;
- quatre patients n'ont pas eu de douleurs immédiates à l'injection mais seulement à distance.

L'analyse du sous-groupe infiltré ne montre pas l'acte réalisé avec véritablement d'incidence.

## 12. Analyse des échecs

### 12.1. Deux échecs

Un patient a du être opéré ; l'autre guéri par kinésithérapie.

### 12.2. Un insuffisant

Le patient n° 22, coté « insuffisant », amélioré à 65 %, aura repris la vie sportive de haut niveau (1 h 15 d'entraînement quotidien) mais a dû être considéré comme insuffisant après trois traitements de PRP et être opéré. Cette athlète de haut niveau n'a pu s'entraîner qu'une heure par jour à six mois de l'intervention, avec des douleurs en fin de séance. À huit mois, elle a pu reprendre un entraînement presque normal.

## 13. Conclusion

Dans cette étude, comme en mésothérapie classique, l'aiguille de 6 mm ne nécessite pas, dans cette localisation, l'apport d'écho ou de radio pour être réalisée, et peut se faire dans un cabinet de consultation sans aménagement particulier.

Les résultats peuvent être considérés comme très encourageants.

Depuis la fin de cette étude, les nouveaux cas traités subissent, dans un premier temps avant la prise de sang, une anesthésie avec 0,5 cc de xylocaïne à 2 % pour éviter les douleurs à l'injection, celle-ci n'est faite que 20 minutes plus tard pour ne pas diluer le PRP.

Le matériel de mésothérapie comportant une aiguille de 6 mm ou de 13 mm ne permet de traiter que les tendons superficiels : tendons rotuliens, achilléens, épicondyliens, épithrochléens ou ligaments de la cheville et du genou, mais cela permet une intervention sans risque au cabinet et ne nécessite pas d'être fait sous radio ou échographie.

Le prix du kit utilisé (90 €) n'est pas pris en charge à ce jour par la sécurité sociale.

Comme nous l'avons déjà dit, le résultat à long terme est bénéfique au contraire des infiltrations de cortisone qui dans la littérature donnent un nombre conséquent de rechute à j90.

## Déclaration d'intérêts

L'auteur déclare ne pas avoir de conflits d'intérêts en relation avec cet article.



## Références

- [1] Le Coz J. Cent un cas d'épicondylalgies traités par mésothérapie. Journée de médecine du sport, entretien de Bichat. Expansion Scientifique Française ; 1986.
- [2] Haker, Lindeberg. 61 cas épicondylites chroniques. *Pain Clinic* 1993;6:103–12.
- [3] Anitua E, Andía I, Ardanza B, et al. Autologous platelets as a source of proteins for healing and tissue regeneration. *Thromb Haemost* 2004;91:4–15.
- [4] Anitua E, Andía I, Sanchez M, et al. Autologous preparations in growth factors promote proliferation and induce VEGF and HGF production by human tendon cells in culture. *J Orthop Res* 2005;23:281–6.
- [5] Sánchez M, Anitua E, Azofra J, et al. Comparison of surgically repaired Achilles tendon tears using platelet-rich fibrin matrices. *Am J Sports Med* 2007;35:245–51.
- [6] Le Coz J. *Traité de mésothérapie*. Paris: Masson ed; 2009. p. 342.
- [7] Mishra A, Pavelko T. Treatment of chronic elbow tendinosis with buffered platelet-rich plasma. *Am J Sport Med* 2006;34:1774–8 [Doi: 10.1177/0363546506288850].
- [8] Gosens TL, Sluimer JL. PRP and epicondylitis. Prospective randomised study on the effect of autologous platelets injection in lateral epicondylitis compared with corticosteroid injection. Poster ESSAK 2000 Congress Portugal; 2008.
- [9] Ozturan KE, Yucel I, Cabici H, Guven M, Sungur I. Autologous blood and corticosteroid injection and extracorporeal shock wave therapy in the treatment of lateral epicondylitis. *Orthopedics* 2010;33: 84–91.
- [10] Kazemi M, Azma K, Rezaee Moghaddam F, et al. Autologous blood versus corticosteroid local injection in the short-term treatment of lateral elbow tendinopathy: a randomized clinical trial of efficacy. *Am J Phys Med Rehabil* 2010;89:660–7.
- [11] Peerbooms JC, Sluimer J, Bruijn DJ, Cosens T. Positive effect of an autologous platelet concentrate in lateral epicondylitis in a double-blind randomized controlled trial: platelet-rich plasma versus corticosteroid injection with a 1-year follow-up. *J Sports Med* 2010;38: 255–62.
- [12] Edwards SG, Calandruccio JH. Autologous blood injections for refractory lateral epicondylitis. *J Hand Surg* 2003;28A:272–8.